

ДОКАЗАТЕЛЬНАЯ ГАСТРОЭНТЕРОЛОГИЯ

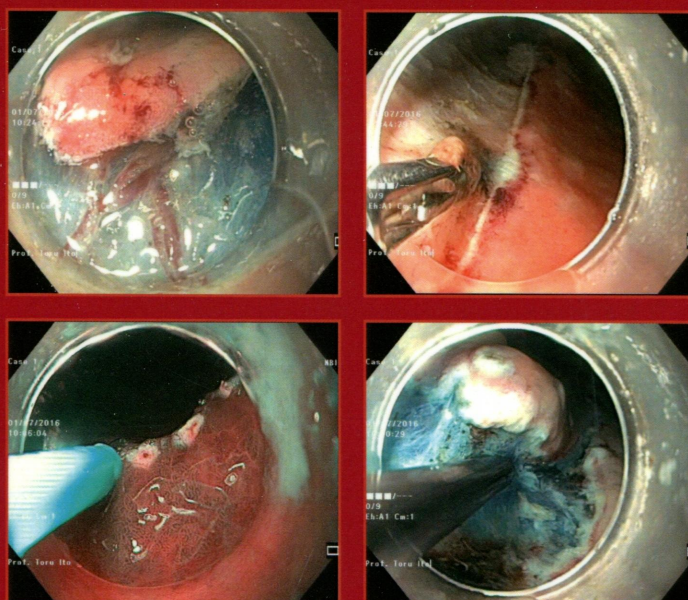
научно-практический журнал

№ 2 • том 5 • 2016

Основан в 2011 г.

к

www.mediasphera.ru



Современное эндоскопическое исследование желудка
с использованием методик
узкоспектральной и увеличительной эндоскопии

◆◆◆
Индикаторы качества колоноскопии,
проводимой с целью скрининга колоректальных
полипов и рака

◆◆◆
Диагностика очаговых изменений толстой кишки
с применением сочетанных методик

ОРИГИНАЛЬНЫЕ СТАТЬИ

Куваев Р.О., Кашин С.В.

Современное эндоскопическое исследование желудка с использованием методик узкоспектральной и увеличительной эндоскопии: техника проведения и алгоритмы диагностики

Кашин С.В., Нехайкова Н.В.

Индикаторы качества колоноскопии, проводимой с целью скрининга колоректальных полипов и рака

Шулешова А.Г., Потехина Е.В., Завьялов М.О., Данилов Д.В., Фомичева Н.В.

Диагностика очаговых изменений толстой кишки с применением сочетанных методик (узкоспектральной, увеличительной эндоскопии и конфокальной лазерной эндомикроскопии)

ОБМЕН ОПЫТОМ

Веселов В.В., Иванова Е.В., Завьялов Д.В., Кашин С.В., Федоров Е.Д.

Условия применения узкоспектральной эндоскопии для дифференциальной диагностики колоректальных неоплазий

КЛИНИЧЕСКИЙ СЛУЧАЙ

Куваев Р.О., Кашин С.В., Ито Т., Галкова З.В., Гончаров В.И., Крайнова Е.А.

Мультицентричный ранний рак желудка: особенности эндоскопической диагностики и выбор тактики лечения

ХРОНИКА СОБЫТИЙ

Нечипай А.М., Ито Т., Соколов В.В., Пирогов С.С., Куваев Р.О., Крайнова Е.А., Чикин Д.В., Бунцева О.А.

Краткий отчет об интерактивном тренинге «Секреты и тонкости узкоспектральной и увеличительной эндоскопии в желудке: на пути к «оптической» биопсии»

Правила для авторов

ORIGINAL INVESTIGATIONS

3 Kuvaev R.O., Kashin S.V.

The modern endoscopic investigation of the stomach with the application of the narrow-band imaging endoscopy and magnifying endoscopy: procedural techniques and diagnostic algorithms

13 Kashin S.V., Nekhaykova N.V.

Quality indicators in screening colonoscopy for colorectal polyps and cancer

22 Shuleshova A.G., Potekhina E.V., Zav'yalov M.O., Danilov D.V., Fomicheva N.V.

Diagnostics of focal lesions in the colon with the application of the combined techniques (narrow-band imaging endoscopy, magnifying endoscopy, and confocal laser endomicroscopy)

EXCHANGE OF EXPERIENCE

30 Veselov V.V., Ivanova E.V., Zav'yalov D.V., Kashin S.V., Fedorov E.D.

Conditions of the application of narrow-band imaging endoscopy for differential diagnostics of colorectal neoplasia

CASE REPORT

35 Kuvaev R.O., Kashin S.V., Ito T., Galkova Z.V., Goncharov V.I., Krainova E.A.

Multicentric early gastric cancer: peculiarities of endoscopic diagnostics and the choice of the treatment strategy

CHRONICLE OF EVENTS

48 NCHIPAI A.M., ITO T., SOKOLOV V.V., PIROGOV S.S., KUYAEV R.O., KRAYNOVA E.A., CHIKIN D.V., BUNTSEVA O.A.

A summary report on the interactive training «The secrets and intricacies of narrow-band imaging endoscopy and magnifying endoscopy of the stomach: on the way toward «optical biopsy»

49 Instructions to authors