

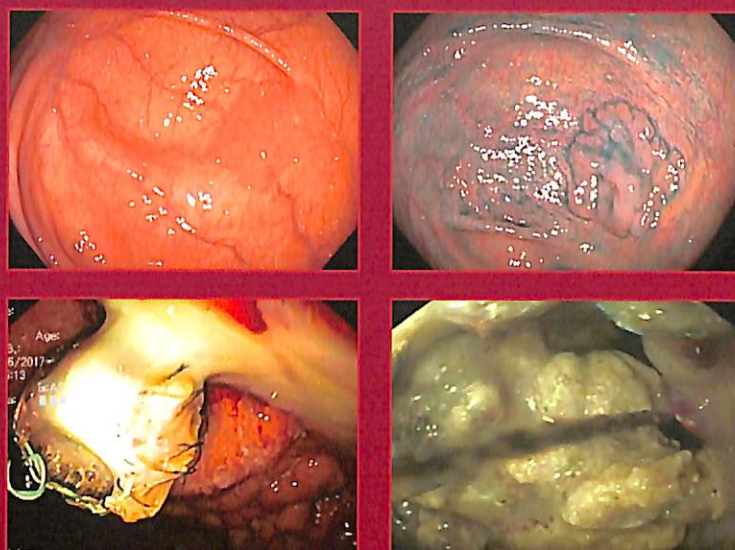
ДОКАЗАТЕЛЬНАЯ ГАСТРОЭНТЕРОЛОГИЯ

научно-практический журнал

№ 2 • том 6 • 2017

Основан в 2011 г.

www.mediasphera.ru



Современные методы визуализации
очаговых изменений слизистой оболочки пищевода
у пациентов с эрозивной формой
гастроэзофагеальной рефлюксной болезни

Первый опыт «безгазовой» колоноскопии
с использованием раздуваемого баллона

Алгоритм первичной диагностики эпителиальных
опухолей толстой кишки

ОРИГИНАЛЬНЫЕ СТАТЬИ

ORIGINAL INVESTIGATIONS

Шулешова А.Г., Данилов Д.В., Бондарева К.А.
Современные методы визуализации очаговых изменений слизистой оболочки пищевода у пациентов с эрозивной формой гастроэзофагеальной рефлюксной болезни

3 Shuleshova A.G., Danilov D.V., Bondareva K.A.
The modern methods for the visualization of the changes in the oesophageal mucous membrane of the patients presenting with the erosive form of gastroesophageal reflux disease

Быкова В.И., Сиднева Ю.Г., Горелик А.Л., Лукьянов В.И., Валиуллина С.А.
Влияние способа питания на реабилитацию детей после тяжелых черепно-мозговых травм

11 Bykova V.I., Sidneva Yu.G., Gorelik A.L., Lukyanov V.I., Valiullina S.A.
The influence of the mode of nutrition on the mental activity of the children with minimal consciousness after severe brain injuries

Веселов В.В., Нечипай А.М., Веселов А.В., Васильченко А.В., Королевский Е.С.
Первый опыт «безгазовой» колоноскопии с использованием раздуваемого баллона

17 Veselov V.V., Nechipaj A.M., Veselov A.V., Vasil'chenko A.V., Korolevskii E.S.
The first experience in colonoscopy with the use of an inflatable balloon in the absence of air insufflation

Завьялов Д.В., Кашин С.В., Крюкова Т.В., Мельникова Е.В., Реутова Ю.В.
Алгоритм первичной диагностики эпителиальных опухолей толстой кишки

23 Zav'yalov D.V., Kashin S.V., Kryukova T.V., Mel'nikova E.V., Reutova Yu.V.
The algorithm for primary diagnostics of colorectal epithelial tumors

Ойноткина О.Ш., Никонов Е.Л., Гиоева И.З.
Роль микробиоты кишечника в патогенезе дислипидемии и ассоциированных метаболических нарушений

29 Oynotkinova O.Sh., Nikonov E.L., Gioeva I.Z.
The role of microbiota in pathogenesis of dyslipidemia and associated metabolic disorders

ОБЗОР ЛИТЕРАТУРЫ

REVIEW OF THE LITERATURE

Аксенов В.А., Никонов Е.Л.
Применение пробиотиков при воспалительных заболеваниях кишечника, болезнях печени и инфекционных заболеваниях

35 Aksenov V.A., Nikonov E.L.
The application of probiotics for the treatment of inflammatory bowel diseases, hepatopathy, and infectious diseases

Плавинский С.Л., Барина А.Н.
Экономические последствия введения препарата Креон Микро в базовую терапию экзокринной недостаточности поджелудочной железы у детей с муковисцидозом

46 Plavinskii S.L., Barinova A.N.
The economic consequences of the introduction of Creon Micro into the basal therapy of exocrine pancreas deficiency due to cystic fibrosis in the children presenting with mucoviscidosis

ОБМЕН ОПЫТОМ

EXCHANGE OF EXPERIENCE

Вологжанина Л.Г.
Клинико-эпидемиологические характеристики и коморбидность эндоскопически позитивной гастроэзофагеальной рефлюксной болезни

54 Vologzhanina L.G.
The clinical-epidemiological characteristics and comorbidity of endoscopically positive gastroesophageal reflux disease

В ПОМОЩЬ ПРАКТИЧЕСКОМУ ВРАЧУ

THE GUIDELINES FOR PRACTITIONERS

Нехрикова С.В., Титов А.Ю., Веселов А.В.
Влияние препарата постеризан на заживление послеоперационных ран анального канала и промежности

59 Nekhrikova S.V., Titov A.Yu., Veselov A.V.
The influence of posterisan on the healing of the postoperative wounds of the anal canal and perineum

КЛИНИЧЕСКИЙ СЛУЧАЙ

CASE REPORT

Молитвословов А.Б., Юрасов А.В., Войчик Э.А., Чудаев Д.Б., Ракинцев В.С.
Важность мультидисциплинарного подхода к лечению пациентов с тотальным панкреонекрозом

66 Molitvoslovov A.B., Yurasov A.V., Voichik E.A., Chudaev D.B., Rakintsev V.S.
The importance of the multidisciplinary approach to the treatment of the patients presenting with total pancreonecrosis

Бедин В.В., Венгеров В.Ю., Нечипай А.М., Коржева И.Ю., Комиссаров Д.Ю.
Этапное комбинированное эндоскопическое лечение пациента с гигантскими инфицированными псевдокистами поджелудочной железы с секвестрами

72 Bedin V.V., Vengerov V.Yu., Nechipaj A.M., Korzheva I.Yu., Komissarov D.Yu.
The staged combined endoscopic treatment of a patient presenting with giant infected pancreatic pseudocysts with sequestration

ПРАВИЛА ДЛЯ АВТОРОВ

78 INSTRUCTIONS OR AUTHORS