

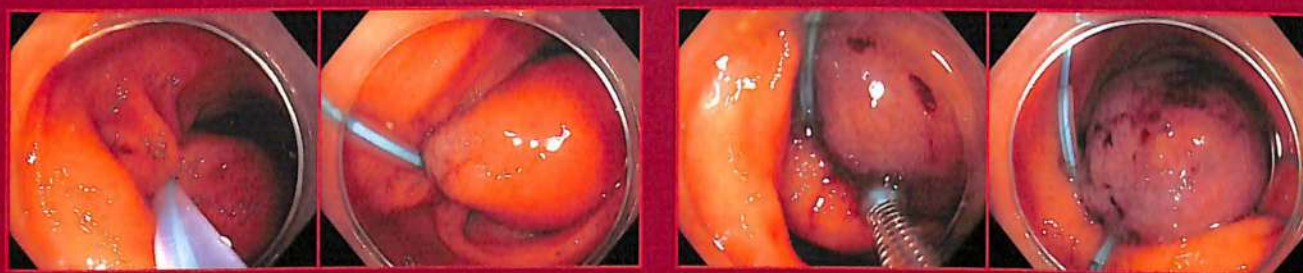
ДОКАЗАТЕЛЬНАЯ ГАСТРОЭНТЕРОЛОГИЯ

EVIDENCE-BASED
GASTROENTEROLOGY

Научно-практический журнал № 2 • том 7 • 2018

Основан в 2011 г.

www.mediasphera.ru



Эндоскопически визуализируемые изменения слизистой
оболочки верхнего отдела пищеварительного тракта у детей
в зависимости от инфекции *Helicobacter pylori*
и Эпштейна-Барр

The endoscopically visualized changes in the mucous
membrane of the upper gastrointestinal tract of the children
depending on *Helicobacter pylori* and Epstein-Barr



Показания к оперативному лечению
рефлюкс-эзофагита

The indications for the surgical treatment of reflux-esophagitis

ОРИГИНАЛЬНЫЕ СТАТЬИ

Вольнец Г.В., Хавкин А.И., Никонов Е.Л., Мурашкин В.Ю., Блат С.Ф.
Эндоскопически визуализируемые изменения слизистой оболочки верхнего отдела пищеварительного тракта у детей в зависимости от инфекций *Helicobacter pylori* и Эпштейна—Барр

Корноухова Л.А., Эмануэль В.Л., Денисов Н.Л.
Значение лабораторной оценки печени при определении абдоминального ожирения

Алексеев С.А., Крапивная О.В., Казакевич Н.В.
Оценка эффективности пинаверия бромид в лечении абдоминального болевого синдрома у больных язвенным колитом в стадии ремиссии

ОБЗОРЫ ЛИТЕРАТУРЫ

Андреев Д.А., Завьялов А.А., Кокушкин К.А., Давыдовская М.В.
Современные таргетные препараты в терапии метастатического рака прямой кишки

Юрасов А.В., Шестаков А.Л., Битаров Т.Т.
Показания к оперативному лечению рефлюкс-эзофагита

Прищепенко В.А., Юпатов Г.И., Окулич В.К.
Роль ферментных систем организма в развитии хронических заболеваний печени

Бакулин И.Г., Пирогов С.С., Бакулина Н.В., Стадник Е.А., Голубев Н.Н.
Профилактика и ранняя диагностика рака желудка

ОБМЕН ОПЫТОМ

Свистунов А.А., Буторова Л.И., Осадчук М.А., Киреева Н.В., Токмулина Г.М., Ардатская М.Д.
Синдром билиарной боли в свете Римских критериев IV: рациональный подход к выбору спазмолитической терапии в клинической практике

КЛИНИЧЕСКИЙ СЛУЧАЙ

Кашин С.В., Матвиенко Н.А., Галкова З.В., Перфильев И.Б., Черепанин А.И.
Эндоскопическое удаление интестинальной липомы больших размеров

ПРАВИЛА ДЛЯ АВТОРОВ

ORIGINAL INVESTIGATIONS

4 Volynets G.V., Khavkin A.I., Nikonov E.L., Murashkin V.Yu., Blat S.F.
The endoscopically visualized changes in the mucous membrane of the upper gastrointestinal tract of the children depending on *Helicobacter pylori* and Epstein—Barr

10 Kornoukhova L.A., Emanuel' V.L., Denisov N.L.
The role of the laboratory evaluation of the liver for detection of obesity

17 Alexeenko S.A., Krapivnaia O.V., Kazakevich N.V.
The evaluation of the effectiveness of pinaverium bromide therapy for abdominal pain in the patients presenting with ulcerative colitis in remission

REVIEWS OF THE LITERATURE

21 Andreev D.A., Zav'yalov A.A., Kokushkin K.A., Davydovskaya M.V.
The application of the modern target medications for the treatment of metastatic colorectal cancer

30 Yurasov A.V., Shestakov A.L., Bitarov T.T.
The indications for the surgical treatment of reflux-esophagitis

35 Prishchepenko V.A., Yupatov G.I., Okulich V.K.
The role of the enzyme systems of the organism in the development of chronic liver diseases

44 Bakulin I.G., Pirogov S.S., Bakulina N.V., Stadnik E.A., Golubev N.N.
Prophylaxis and early diagnosis of stomach cancer

EXCHANGE OF EXPERIENCE

59 Svistunov A.A., Butorova L.I., Osadchuk M.A., Kireeva N.V., Tokmulina G.M., Ardatskaya M.D.
The biliary pain syndrome in the context of Rome IV criteria: the rational approach to the choice of spasmolytic therapy in the clinical practice

CASE REPORT

70 Kashin S.V., Matvienko N.A., Galkova Z.V., Perfil'ev I.B., Cherepanin A.I.
The endoscopic removal of a large-size intestinal lipoma

80 INSTRUCTIONS TO AUTHORS