

К

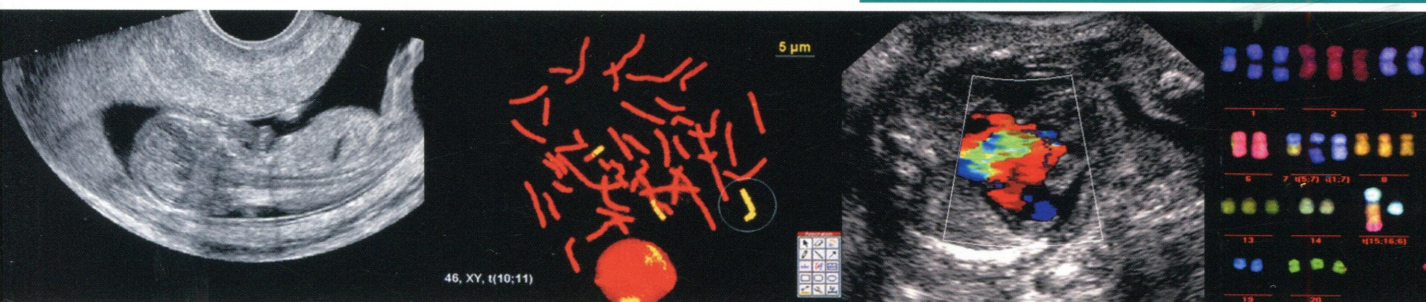
Том 15 Номер 3 2016

июль – сентябрь 2016

ПРЕНАТАЛЬНАЯ ДИАГНОСТИКА

ISSN 2413-1458

УЛЬТРАЗВУКОВАЯ ДИАГНОСТИКА
ГЕНЕТИКА ● БИОХИМИЯ
СИНДРОМОЛОГИЯ ● АКУШЕРСТВО
ПЕРИНАТОЛОГИЯ



Официальный журнал Ассоциации врачей
ультразвуковой диагностики
в акушерстве и гинекологии

Издательство «Репанное Время»

Содержание

ОБЗОРЫ

Вопросы пренатального консультирования при врожденной диафрагмальной грыже

Ю.И. Кучеров, А.К. Геворкян, В.И. Стыгар, Ю.В. Жиркова

194

ОРИГИНАЛЬНЫЕ СТАТЬИ

Агенезия клапана легочной артерии: мультицентровой анализ случаев пренатальной диагностики

М.В. Медведев, М.В. Кубрина, О.А. Грамматикова, А.Ю. Жерешты, В.В. Захаров, И.В. Комарова, Е.В. Потолова, Е.А. Шевченко

200

Пренатальная диагностика аномалии Эбштейна: случай сочетания с тетрадой Фалло и опыт выявления за 6 лет

Е.В. Потолова, Н.В. Мостова

206

Прогнозирование мертворождения по результатам комбинированного скрининга I триместра беременности

Т.В. Лемешевская, О.В. Прибушняя

213

Секвестрация легких: анатомические варианты, сопутствующие аномалии, и ассоциация с кистозно-аденоматозным пороком развития II типа

И.В. Новикова, Н.А. Венчикова, И.В. Соловьева, С.И. Ковалев, О.А. Тарлецкая, В.В. Томашева, Э.И. Мараховская

219

Монохориальные двойни: как снизить перинатальные потери?

О.В. Касимова, В.Н. Грященко, О.С. Гундарева

227

КЛИНИЧЕСКИЕ НАБЛЮДЕНИЯ

Случай пренатальной диагностики pelvic translucency в 12 нед и отсутствие аноректальной атрезии у плода

Ю.Г. Вишневская

232

Случай аноректальной атрезии в сочетании с выраженным асцитом

С.В. Идимешева, Е.Г. Баженова, Т.Г. Белова, А.В. Карманова, Е.М. Козыренко, В.В. Горев

235

Клинический случай применения NGS (Next Generation Sequencing) в пренатальной диагностике гипопосфатазии

Л.А. Бессонова, Е.В. Юдина, Ф.А. Коновалов, Е.С. Кузнецова, Т.Ю. Прошлякова, Е.Ю. Захарова, В.А. Гнетецкая

242

Случай пренатальной диагностики агенезии легкого в сочетании с левопредсердным изомеризмом в I триместре беременности

В.Н. Грященко, О.С. Гундарева, О.В. Касимова, О.П. Николаева

249

Случай пренатальной диагностики агенезии правого легкого в комплексе множественных врожденных пороков развития у плода в I триместре беременности

Е.В. Потолова, Е.Л. Кучева

253

Случай атрезии главного бронха у плода из диχοхориальной, диамниотической двойни

И.В. Новикова, И.В. Соловьева, О.В. Прибушняя, Т.В. Лемешевская, Е.В. Шепелевич

257

Случай ультразвуковой диагностики обратной артериальной перфузии с благоприятным исходом для плода-донора

А.К. Мешкова, А.Р. Слепцов

264

КОММЕНТАРИИ

Еще один случай пренатальной диагностики редкой аномалии развития – изолированной декстрокардии

И.В. Комарова

269

«Время пришло»

А.Ю. Блинов

273

А был ли pelvic translucency в 12 недель?

Н.А. Алтынник

275

Мультицентровое исследование «Пренатальная диагностика синдрома Дауна в России в 2015 году»

277