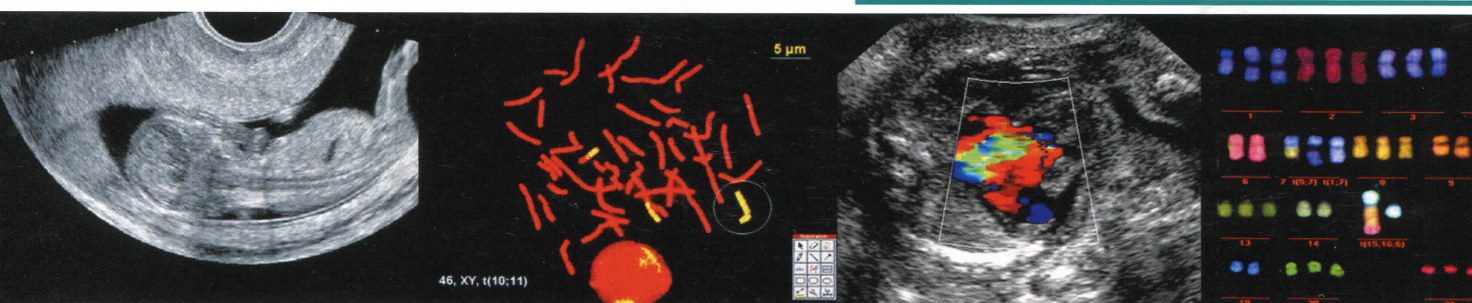


# ПРЕНАТАЛЬНАЯ ДИАГНОСТИКА

ISSN 2413-1458

УЛЬТРАЗВУКОВАЯ ДИАГНОСТИКА  
ГЕНЕТИКА ● БИОХИМИЯ  
СИНДРОМОЛОГИЯ ● АКУШЕРСТВО  
ПЕРИНАТОЛОГИЯ



Официальный журнал Ассоциации врачей  
ультразвуковой диагностики  
в акушерстве и гинекологии

Издательство «Реальное Время»

## Содержание

## ОРИГИНАЛЬНЫЕ СТАТЬИ

- Атрезия легочной артерии с дефектом межжелудочковой перегородки: мультицентральной анализ случаев пренатальной диагностики  
**М.В. Медведев, М.В. Кубрина, О.Л. Галкина, Е.И. Копытова, Е.В. Потолова, Н.П. Марченко** 108

- Пренатальная ультразвуковая диагностика аноректальной атрезии: итоги мультицентрального анализа  
**М.В. Медведев, Н.А. Алтынник, А.Ю. Блинов, Д.А. Коваленко, А.Д. Минкаилова, Я.А. Лубашев, А.А. Дмитращенко, Ю.Г. Вишневская, О.Л. Галкина, В.В. Ежова, Р.С. Ершов, В.В. Захаров, Е.И. Копытова, Е.В. Лакомская, И.В. Новикова, В.Г. Пасенов, И.И. Рябов, У.А. Струпенева** 117

- Проблема пренатальной диагностики удвоения почек с позиции эмбриогенеза  
**В.Н. Осадшая, О.А. Грамматикова, Е.Д. Лютая, Т.А. Воровская** 126

- Аневризма правого желудочка плода. Эктопия тимуса в миокард правого желудочка  
**А.В. Макогон, И.В. Андрияшина, Д.А. Чернова** 133

- Роль тромбофилии в генезе репродуктивных потерь  
**И.Б. Манухин, Н.Ф. Кунешко, Г.М. Тургунова, Я.В. Антимонова, В.С. Ралле** 141

- Сравнительная оценка информативности уравнений F.R. Hadlock и компьютерной программы В.Н. Демидова в определении срока гестации и массы плода в III триместре беременности  
**Е.А. Деркач, О.И. Гусева** 145

## ОБМЕН ОПЫТОМ

- «Черный ящик» неразвивающейся беременности ранних сроков  
**Е.С. Емельяненко, А.Ю. Блинов, Т.М. Волковская** 151

- Аспекты ранней пренатальной диагностики гипопластического синдрома левых отделов сердца  
**О.Л. Галкина** 157

## КЛИНИЧЕСКИЕ НАБЛЮДЕНИЯ

- Случай синдрома Беквита – Видемана у плода  
**И.В. Новикова, Н.А. Венчикова, Т.М. Крицкая, Т.В. Лемешевская** 163

- Случай пренатальной диагностики аноректальной атрезии в I триместре в Астрахани  
**Е.В. Лакомская, В.Н. Грященко, О.С. Гундарева** 168

- Редкое наблюдение эпигнатуса у плода  
**Н.В. Машинец, В.Н. Демидов, Ю.Л. Подуровская, Е.И. Дорофеева** 172

- Ранняя пренатальная диагностика гемангиомикомы пуповины с благоприятным исходом  
**Н.Л. Павлова, Л.В. Готовцева, О.А. Москвина, А.В. Захарова, А.Ю. Блинов** 177

## КОММЕНТАРИИ

- Пренатальная ультразвуковая диагностика неразделившихся близнецов в эмбриональном периоде  
**М.В. Кубрина, М.В. Медведев, Н.А. Алтынник, Н.В. Потапова** 183

- Пренатальная диагностика пахово-мошоночной грыжи в III триместре беременности  
**И.А. Пеструхин** 184

- К вопросу о дифференциальной диагностике новообразований печени у плода. Часть 2: артериовенозная мальформация  
**М.В. Медведев, О.И. Козлова, М.В. Китаев, Я.А. Лубашев, А.А. Дмитращенко** 186

## МУЛЬТИЦЕНТРОВЫЕ ИССЛЕДОВАНИЯ

- Мультицентральной анализ: пренатальная диагностика и перинатальные исходы при аномалии Эбштейна  
**М.В. Медведев, И.В. Комарова** 189

- Мультицентральной анализ: ультразвуковая диагностика приращения плаценты  
**А.Ю. Блинов, М.В. Медведев** 191