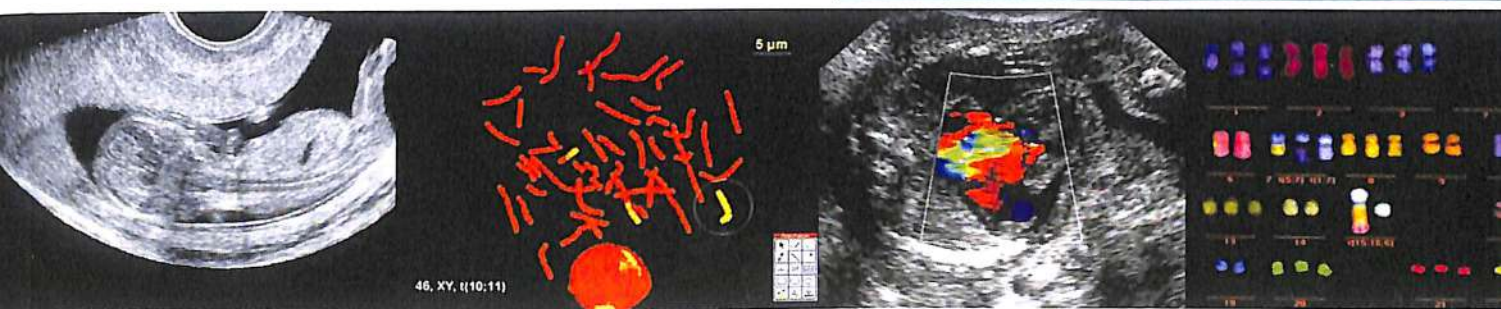


ПРЕЖДАТЪНА ДИАГНОСТИКА

ISSN 2413-1458

УЛЬТРАЗВУКОВАЯ ДИАГНОСТИКА
ГЕНЕТИКА • БИОХИМИЯ
СИНДРОМОЛОГИЯ • АКУШЕРСТВО
ПЕРИНАТОЛОГИЯ



Официальный журнал Ассоциации врачей
ультразвуковой диагностики
в акушерстве и гинекологии

Издательство «Реальное Время»

Содержание

ОБЗОРЫ ЛИТЕРАТУРЫ

- Ультразвуковые маркеры открытых дефектов
позвоночника плода в 11–14 недель беременности.
Обзор литературы
М.А. Эсетов, А.М. Эсетов 201

ОРИГИНАЛЬНЫЕ СТАТЬИ

- Синдром дисгенезии клоаки в I триместре
беременности
И.В. Новикова 210
- Значение определения длины стопы для повышения
точности диагностики косолапости у плода
В.Н. Демидов, А.А. Мейтанджян 218

- Аномальный дренаж пупочной вены в правое
предсердие у плода: анализ опубликованных случаев
и собственного наблюдения
Н.М. Нормурадова 223

- Три новых случая аноректальной атрезии
в I триместре беременности
**И.В. Новикова, О.А. Тарлецкая, Н.А. Венчикова,
И.В. Соловьева, С.И. Ковалев** 230

- Пrenатальная диагностика редкой хромосомной
патологии: двойная анеуплоидия
Л.А. Хлевная, С.А. Малова, Л.И. Митусова 237

- Применение эхографии для диагностики
истмической беременности
В.Н. Демидов, Н.В. Машинец 245

КЛИНИЧЕСКИЕ НАБЛЮДЕНИЯ

- Случай пренатальной ультразвуковой диагностики
синдрома ЕЕС (Ectrodactyly, Ectodermal dysplasia,
Cleft lip/palate syndrome) в 14 недель беременности
И.В. Андрусенко 249

- Постнатальная ультразвуковая диагностика случая
срединной межполушарной голопроэнцефалии
у новорожденного с синдромом Эдвардса
М.В. Кубрина, Т.Н. Мельник 253

ПРАВОВЫЕ АСПЕКТЫ ПРЕНАТАЛЬНОЙ ДИАГНОСТИКИ

- Опыт правового регулирования процедуры
предимплантационной генетической диагностики
в Федеративной Республике Германия
**Н.А. Алтынник, В.В. Комарова, М.А. Бородина,
Е.И. Суворова, С.С. Зенин, Г.Н. Суворов** 259

- Особенности правового регулирования применения
генетического скрининга при ведении беременности:
современные проблемы и перспективы их решения
**М.В. Медведев, А.М. Осавельюк, Г.Н. Суворов,
С.С. Зенин** 266

- Общие принципы регулирования
предимплантационной генетической диагностики:
определение российских перспектив с учетом
зарубежного опыта
**Н.А. Алтынник, В.В. Комарова, М.А. Бородина,
Е.И. Суворова** 272

КОММЕНТАРИИ

- «Однако наш многолетний опыт использования
эхографии в уронефрологии не позволяет полностью
согласиться с этим мнением»
В.Н. Демидов 280

- Размышления о различных аспектах ранней
пренатальной диагностики синдрома Тернера
**О.Л. Галкина, Н.Б. Шмакова, О.В. Сахар,
Н.А. Савельева, О.В. Громцева** 281

- Возможна ли пренатальная ультразвуковая
идентификация формы голопроэнцефалии
в 16–17 недель беременности?
М.В. Кубрина 284