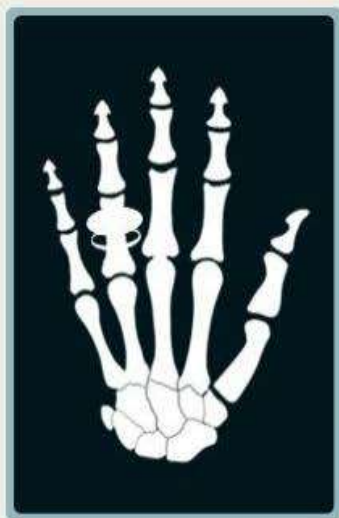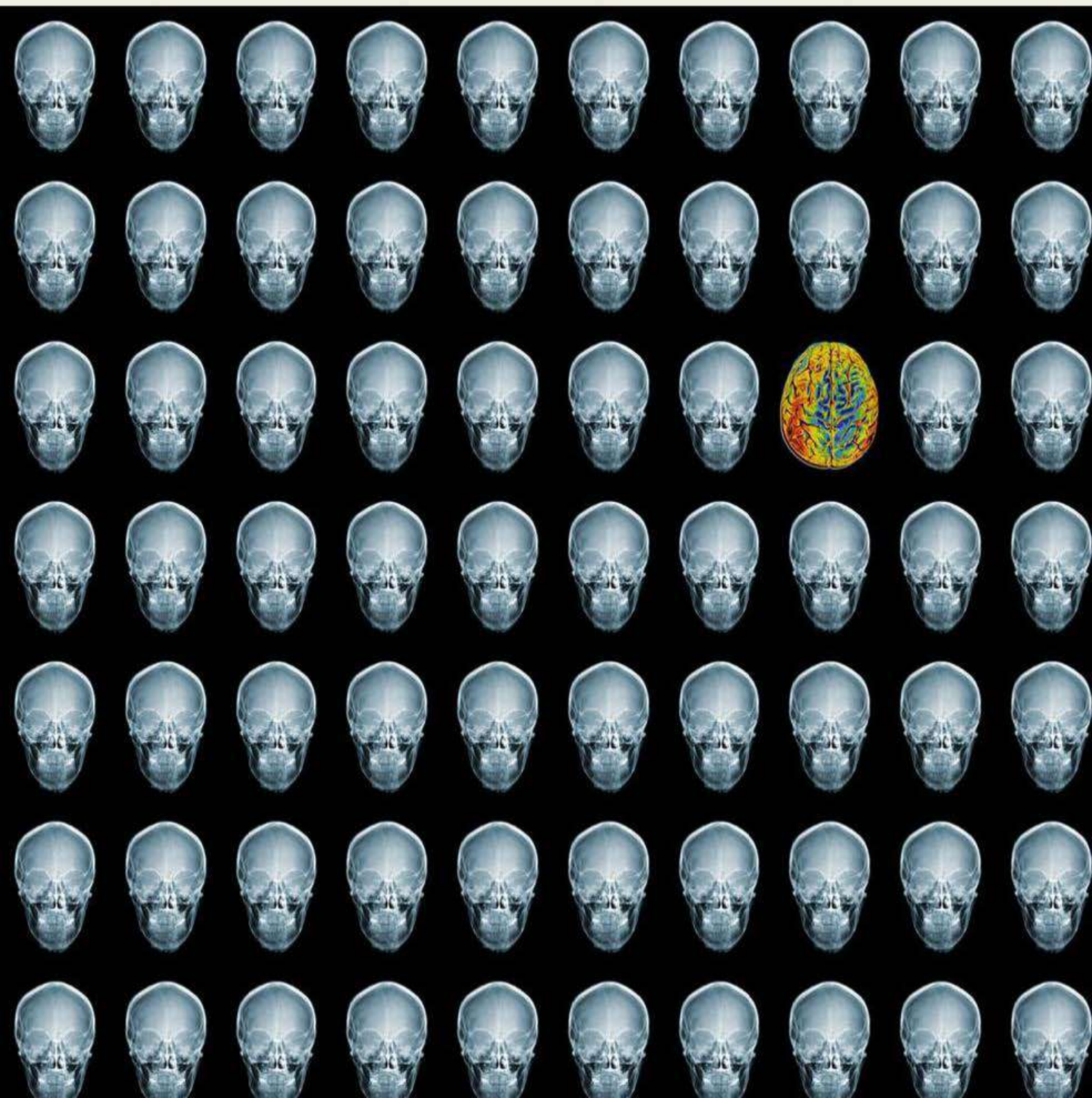




REJR

Russian Electronic Journal of Radiology
Российский Электронный Журнал Лучевой Диагностики

Том 8. № 1. 2018 год.



СОДЕРЖАНИЕ

ОТ РЕДАКЦИИ.....	7
ИСТОРИЯ	
НАЧАЛО ИСТОРИИ РЕНТГЕНОЛОГИИ В САНКТ-ПЕТЕРБУРГЕ – ПЕТРОГРАДЕ.....	9-15
<i>Трофимова Т.Н., Карлова Н.А., Бойцова М.Г., Зорин Я.П.</i>	
ЛЕКЦИЯ	
РЕНТГЕНОЛОГИЧЕСКИЕ ПРОЯВЛЕНИЯ ВОСПАЛИТЕЛЬНЫХ ПРОЦЕССОВ В ВЕРХНЕЧЕЛЮСТНЫХ ПАЗУХАХ, ВЫЗВАННЫХ ОДОНТОГЕННЫМИ ФАКТОРАМИ.....	16-28
<i>Аржанцев А.П.</i>	
ОРИГИНАЛЬНЫЕ СТАТЬИ	
ORBITAL VOLUME ASSESSMENT ACCORDING TO MSCT DATA IN PATIENTS WITH MIDFACE TRAUMA.....	29-39
<i>Pavlova O.Yu., Serova N.S., Davydov D.V., Peric B.</i>	
КЛИНИКО-ЭХОГРАФИЧЕСКИЕ ФАКТОРЫ ПРОГНОЗА ЭФФЕКТИВНОСТИ БРАХИТЕРАПИИ УВЕАЛЬНОЙ МЕЛАНОМЫ.....	40-51
<i>Нероев В.В., Саакян С.В., Амирян А.Г., Вальский В.В.</i>	
СОВРЕМЕННЫЕ ВОЗМОЖНОСТИ МАГНИТНО-РЕЗОНАНСНОЙ ТОМОГРАФИИ В ДИАГНОСТИКЕ СИНДРОМА ПАРКИНСОНИЗМА.....	52-65
<i>Труфанов А.Г., Литвиненко И.В., Юрин А.А., Труфанов Г.Е., Буряк А.Б.</i>	
РАДИОНУКЛИДНАЯ ОЦЕНКА ВЛИЯНИЯ ИНТРАМИОКАРДИАЛЬНОЙ ИМПЛАНТАЦИИ АУТОЛОГИЧНЫХ КЛЕТОК КОСТНОГО МОЗГА, СТИМУЛИРОВАННЫХ ЭРИТРОПОЭТИНОМ, НА ПЕРФУЗИЮ И ФУНКЦИОНАЛЬНОЕ СОСТОЯНИЕ МИОКАРДА ЛЕВОГО ЖЕЛУДОЧКА.....	66-74
<i>Чернявский А.М., Минин С.М., Никитин Н.А., Фомичев А.В., Повещенко О.В., Карева Ю.В., Таркова А.Р.</i>	
THE POSSIBILITIES OF MYOCARDIUM SCINTIGRAPHY WITH 99MTC-MIBI AND 123I-MIBG FOR OPTIMIZATION OF THE ICD DEFIBRILLANT ELECTRODE LOCATION IN PATIENTS WITH CAD: THE COMPARATIVE STUDY.....	75-84
<i>Atabekov T.A., Sazonova S.I., Batalov R.E., Hlynin M.S., Gutor S.S., Shartsman A.D., Popov S.V.</i>	
КЛИНИКО-ЛУЧЕВАЯ ДИАГНОСТИКА ПРОЯВЛЕНИЙ ЛИМФАНГИОЛЕЙОМИОМатОЗА ЛЕГКИХ (ЛАМ)	85-101
<i>Васильева М.А., Амосов В.И., Новикова Л.Н., Сперанская А.А., Баранова О.П., Амосов И.В., Фролова О.П.</i>	
ДИНАМИКА КЛИНИКО-ЛУЧЕВЫХ ПРОЯВЛЕНИЙ ЛИМФАНГИОЛЕЙОМИОМатОЗА ЛЕГКИХ (ЛАМ) ПРИ ДЛИТЕЛЬНОМ НАБЛЮДЕНИИ.....	102-118
<i>Амосов В.И., Васильева М.А., Новикова Л.Н., Сперанская А.А., Баранова О.П., Дзадзуга Д.В., Агафонов А.О.</i>	
ВОЗМОЖНОСТИ МАГНИТНО-РЕЗОНАНСНОЙ ТОМОГРАФИИ В ВИЗУАЛИЗАЦИИ СТРУКТУРНЫХ ИЗМЕНЕНИЙ ОРГАНОВ МАЛОГО ТАЗА У ЖЕНЩИН РЕПРОДУКТИВНОГО ВОЗРАСТА ПРИ БЕСПЛОДИИ.....	119-128
<i>Сергиеня О.В., Юхно Е.А., Павловская Е.А., Фокин В.А., Труфанов Г.Е.</i>	
ОЦЕНКА ХАРАКТЕРА ЖИРООТЛОЖЕНИЯ В ДИНАМИКЕ ГЕСТАЦИОННОГО ПРОЦЕССА ПО ДАННЫМ УЛЬТРАЗВУКОВОГО ИССЛЕДОВАНИЯ.....	129-136
<i>Чабанова Н.Б., Василькова Т.Н., Полякова В.А., Шевлякова Т.П.</i>	
РЕЗУЛЬТАТЫ НАБЛЮДЕНИЯ ЗА ПАЦИЕНТАМИ, ОБСЛЕДОВАННЫМИ НА КТ И МСКТ В ДЕТСКОМ И ПОДРОСТКОВОМ ВОЗРАСТЕ.....	137-144
<i>Фомин Е.П., Осипов М.В., Бабинцева Н.А., Синяк Е.В.</i>	
НАУЧНЫЕ ОБЗОРЫ	
ВОЗМОЖНОСТИ МАГНИТНО-РЕЗОНАНСНОЙ ТОМОГРАФИИ В ОЦЕНКЕ ЛИКВОРНОЙ СИСТЕМЫ В НОРМЕ И ПРИ РАЗЛИЧНЫХ ЗАБОЛЕВАНИЯХ НЕРВНОЙ СИСТЕМЫ.....	145-166
<i>Ахметзянов Б.М., Кремнева Е.И., Морозова С.Н., Добрынина Л.А., Кротенкова М.В.</i>	
ПРОФИЛАКТИКА ОСЛОЖНЕНИЙ ЛУЧЕВОЙ ТЕРАПИИ В СТОМАТОЛОГИЧЕСКОЙ ПРАКТИКЕ У ПАЦИЕНТОВ СО ЗЛОКАЧЕСТВЕННЫМИ НОВООБРАЗОВАНИЯМИ ЧЕЛЮСТНО-ЛИЦЕВОЙ ОБЛАСТИ.....	167-173
<i>Кочурова Е.В., Ижнина Е.В., Николенько В.Н., Лапина Н.В.</i>	
СЛОЖНОСТИ ДИАГНОСТИКИ И ПУТИ ОПТИМИЗАЦИИ КОМПЬЮТЕРНОЙ ТОМОГРАФИИ ПРИ ОСТРЫХ ПОРАЖЕНИЯХ АОРТЫ.....	174-184
<i>Мусалимов Р.Ш., Забавская О.А., Тутова Д.З.</i>	

CONTENTS

FROM THE EDITOR.....	7
HISTORY	
THE BEGINNING OF RADIOLOGY HISTORY IN SAINT-PETERSBURG, PETROGRAD	9-15
<i>Trofimova T.N., Karlova N.A., Botssova M.G., Zorin Y.P.</i>	
LECTURE	
X-RAY MANIFESTATIONS OF INFLAMMATORY PROCESSES IN THE MAXILLARY SINUSES CAUSED BY ODONTOGENIC FACTORS.....	16-28
<i>Arzhantsev A.P.</i>	
ORIGINAL ARTICLES	
ORBITAL VOLUME ASSESSMENT ACCORDING TO MSCT DATA IN PATIENTS WITH MIDFACE TRAUMA.....	29-39
<i>Pavlova O.Yu., Serova N.S., Davydov D.V., Peric B.</i>	
CLINICO-ECOGRAPHIC FACTORS OF PREDICTION OF UVEAL MELANOMA BRACHYTHERAPY EFFICIENCY.....	40-51
<i>Neroev V.V., Saakyan S.V., Amiryan A.G., Valskiy V.V.</i>	
MODERN POSSIBILITIES OF MAGNETIC RESONANCE IMAGING IN THE DIAGNOSIS OF PARKINSONIAN SYNDROME.....	52-65
<i>Trufanov A.G., Litvinenko I.V., Yurin A.A., Trufanov G.E., Buriak A.B.</i>	
THE VALUE OF INTRAMYOCARDIAL ADMINISTRATION OF ERYTHROPOIETIN STIMULATED AUTOLOGOUS BONE MARROW CELLS ON LEFT VENTRICULAR PERFUSION AND FUNCTION.....	66-74
<i>Chernyavskiy A.M., Minin S.M., Nikitin N.A., Fomichev A.V., Poveshenko O.V., Kareva Yu.V., Tarkova A.R.</i>	
THE POSSIBILITIES OF MYOCARDIUM SCINTIGRAPHY WITH 99MTC-MIBI AND 123I-MIBG FOR OPTIMIZATION OF THE ICD DEFIBRILLANT ELECTRODE LOCATION IN PATIENTS WITH CAD: THE COMPARATIVE STUDY.....	75-84
<i>Atabekov T.A., Sazonova S.I., Batalov R.E., Hlynin M.S., Gutor S.S., Shartsman A.D., Popov S.V.</i>	
CLINICAL - RADIOLOGICAL FEATURES LUNG'S LYMPHANGIOLEIOMYOMATOSIS (LAM).....	85-101
<i>Vasilieva M.A., Amosov V.I., Novikova L.N., Speranskaia A.A., Baranova O.P., Amosov I.I., Frolova O.P.</i>	
CLINICAL - RADIOLOGICAL FEATURES OF LUNG'S LYMPHANGIOLEIOMYOMATOSIS IN LONG-TERM FOLLOW-UP.....	102-118
<i>Amosov V.I., Vasilieva M.A., Novikova L.N., Speranskaia A.A., Baranova O.P., Dzadzua D.V., Agafonov A.O.</i>	
MAGNETIC RESONANCE IMAGING IN VISUALIZATION OF STRUCTURAL CHANGES IN THE PELVIC ORGANS IN WOMEN OF REPRODUCTIVE AGE WITH INFERTILITY.....	119-128
<i>Serigienya O.V., Ukho E.A., Pavlovskaya E.A., Fokin V.A., Trufanov G.E.</i>	
ESTIMATION OF THE FAT DEPOSITION PATTERN IN THE DYNAMICS OF THE GESTATIONAL PROCESS ACCORDING TO ULTRASOUND DATA.....	129-136
<i>Chabanova N.B., Vasilkova T.N., Polyakova V.A., Shevlyukova T.P.</i>	
RESULTS OF FOLLOW-UP ON PATIENTS EXAMINED USING CT AND MSCT IN CHILDHOOD AND ADOLESCENCE	137-144
<i>Fomin E.P., Osipov M.V., Babintseva N.A., Sinyak E.V.</i>	
REVIEWS	
MAGNETIC RESONANCE IMAGING IN EVALUATION OF THE CEREBROSPINAL FLUID SYSTEM IN NORM AND WITH VARIOUS DISEASES OF THE NERVOUS SYSTEM.....	145-166
<i>Akhmetzyanov B.M., Kremneva E.I., Morozova S.N., Dobrynina L.A., Krotenkova M.V.</i>	
COMPLICATIONS PREVENTION OF RADIATION THERAPY IN DENTAL PRACTICE IN PATIENTS WITH MALIGNANT NEOPLASM OF MAXILLOFACIAL REGION	167-173
<i>Kochurova E.V., Izhnina E.V., Nikolenko V.N., Lapina N.V.</i>	
DIFFICULTIES IN DIAGNOSIS AND WAYS TO OPTIMIZE COMPUTED TOMOGRAPHY IN ACUTE AORTIC LESIONS.....	174-184
<i>Muslimov R.SH., Zabavskaya O.A., Tutova D.Z.</i>	
MASTER-CLASS	
SCINTIGRAPHY OF ISCHEMIC HEART DISEASE.....	185-186
<i>Zavodovsky K.V.</i>	
CASE REPORTS	
THE POSSIBILITIES OF THE FUNCTIONAL MSCT IN ORBITAL TUMOR DIAGNOSIS.....	187-193
<i>Serova N.S., Saakyan S.V., Israelyan Sh.O., Pavlova O.Yu., Amiryan A.G.</i>	
3D PRINTING IN PREOPERATIVE ASSESSMENT OF CARDIAC ANATOMY IN PATIENT WITH CONGENITAL VENTRICULAR	

МАСТЕР-КЛАСС

ВОЗМОЖНОСТИ СЦИНТИГРАФИЧЕСКОЙ ДИАГНОСТИКИ
ИШЕМИЧЕСКОЙ БОЛЕЗНИ СЕРДЦА.....185-186
Заводовский К.В.

СЛУЧАИ ИЗ ПРАКТИКИ

ВОЗМОЖНОСТИ ФУНКЦИОНАЛЬНОЙ МУЛЬТИСПИРАЛЬНОЙ
КОМПЬЮТЕРНОЙ ТОМОГРАФИИ В ДИАГНОСТИКЕ
НОВООБРАЗОВАНИЯ ОРБИТЫ.....187-193
СЕРОВА Н.С., СААКЯН С.В., ИСРАЕЛЯН Ш.О., ПАВЛОВА О.Ю.,
АМИРЯН А.Г.

ВОЗМОЖНОСТИ ТЕХНОЛОГИИ 3D-ПЕЧАТИ В
ПРЕДОПЕРАЦИОННОЙ ОЦЕНКЕ ОСОБЕННОСТЕЙ АНАТОМИИ
ДЕФЕКТА МЕЖЖЕЛУДОЧКОВОЙ ПЕРЕГОРОДКИ И АНОМАЛИИ
РАЗВИТИЯ ПРАВОГО ЖЕЛУДОЧКА.....194-201
ЗАВАДОВСКИЙ К.В., КРИВОЩЕКОВ Е.В., БРАЗОВСКИЙ К.С.,
ЛЕЖНЕВ А.А., МОЧУЛА А.В., ШМАКОВА Н.А., СКОФЕНКО И.Н.,
ВАСИЛЬКОВА К.Н., МИШКИНА А.И., САУШКИН В.В., ЯНУЛЕВИЧ О.С.,
ФЕДОРОВ В.В.

СПОРАДИЧЕСКИЕ СЛУЧАИ ОСЛОЖНЕНИЙ АНЕВРИЗМЫ
АОРТЫ В ПРАКТИКЕ ВРАЧА-РЕНТГЕНОЛОГА ПРИ
ВЫПОЛНЕНИИ КТ-АОРТОГРАФИИ.....201-207
ТРУШНИКОВА Р.В., МУЛЛАХМЕТОВА О.А., ЗЫКОВ С.Ю.

КОНТРАСТНАЯ СОНОГРАФИЯ НА АМБУЛАТОРНОМ ЭТАПЕ
В ОЦЕНКЕ ПАТОЛОГИЧЕСКОЙ ГИПЕРВАСКУЛЯРИЗАЦИИ
СТЕНКИ ВОСХОДЯЩЕЙ АОРТЫ И ОТБОРЕ ДЛЯ
ХИРУРГИЧЕСКОГО ЛЕЧЕНИЯ.....208-214
БУХОВЕЦ И.А., МАКСИМОВА А.С., КОЗЛОВ Б.Н., ПРЯХИН А.С.,
РОГОВСКАЯ Ю.В., УСОВ В.Ю.

ЛУЧЕВАЯ ДИАГНОСТИКА НАПРЯЖЕННОГО
ПНЕВМОПЕРИКАРДА, КАК ОСЛОЖНЕНИЕ
ТРАНССТЕРНАЛЬНОЙ ТРАНСПЕРИКАРДИАЛЬНОЙ ОККЛЮЗИИ
ГЛАВНОГО БРОНХА.....215-220
МАРТЕЛЬ И.И., ЛАЗАРЕВА Я.В., ШЕХТЕР А.И., ФРОЛОВА О.П.,
ГИЛЛЕР Д.Б., ЩЕРБАКОВА Г.В., ОТС О.Н., ГИЛЛЕР Б.Д.

РЕДКОЕ НАБЛЮДЕНИЕ МНОЖЕСТВЕННЫХ ДИВЕРТИКУЛОВ
ТРАХЕИ У ПАЦИЕНТА С ТРАХЕОБРОНХОМЕГАЛИЕЙ.....221-228
КОРОЛЕВА И.М., МИЩЕНКО М.А.

ВОЗМОЖНОСТИ ПРИМЕНЕНИЯ ПЭТ/КТ В ДИФФЕРЕНЦИАЛЬНОЙ
ДИАГНОСТИКЕ ПНЕВМОКОНИОЗА (СИЛИКОЗА).....229-234
КОВАЛЕВА А.С., ПОСТНИКОВА Л.В., ЗУБОВ А.С.

КЛИНИКО-РЕНТГЕНОЛОГИЧЕСКИЕ И МОРФОЛОГИЧЕСКИЕ
ПАРАЛЛЕЛИ ТУБЕРКУЛЕЗА ВНУТРИГРУДНЫХ
ЛИМФАТИЧЕСКИХ УЗЛОВ В ФАЗЕ КАЛЬЦИНАЦИИ.....235-239
ГИЛЛЕР Д.Б., ФРОЛОВА О.П., ЛАЗАРЕВА Я.В., ШЕХТЕР А.И.,
ЕНИЛЕНИС И.И., СЕВЕРОВА Л.П., ОТС О.Н.

САМОПРОИЗВОЛЬНАЯ ЭКСПУЛЬСИЯ ЛЕЙОМИОМЫ
МАТКИ.....240-249
ПАВЛОВСКАЯ Е.А., ТРУФАНОВ Г.Е., ВАСИЛЬЧЕНКО М.В.,
ПЕРЕМЫШЛЕНКО А.С.

СТРЕССОВЫЙ ПЕРЕЛОМ КРЕСТЦА У ПАЦИЕНТКИ ПОСЛЕ
ЛУЧЕВОЙ ТЕРАПИИ РАКА ШЕЙКИ МАТКИ НА ФОНЕ
ПОСТМЕНОПАУЗАЛЬНОЙ ОСТЕОПЕНИИ.....250-255
ЧАСТОВЕДОВ П.А.

ПОЗДРАВЛЕНИЕ
К 80-и ЛЕТИЮ ПРОФЕССОРА АКРАМА АКМАЛОВИЧА
ФАЗЫЛОВА.....256-257
АВТОРАМ... ..258-261

SEPTAL DEFECT AND DOUBLE-CHAMBERED RIGHT
VENTRICLE.....194-201

ZAVADOVSKY K.W., KRIVOSHEKOV E.V., BRASOVSKY K.S., LEZHNEV A.A.,
MOCHULA A.V., SHMAKOVA N.A., SKOFENKO I.N., VASILKOVA K.N.,
MISHKINA A.I., SAUSHKIN V.V., YANULEVICH O.S., FEDOROV V.V.

SPORADIC CASES OF COMPLICATIONS OF AN AORTIC ANEURYSM
IN THE PRACTICE OF THE DOCTOR-THE RADIOLOGIST WHEN
PERFORMING CT-AORTOGRAPHY.....202-207
TRUSHNIKOVA R.V., MULLAHMETOVA O.A., ZYKOV S.Y.

ESTIMATION OF PATHOLOGICAL HYPERVASCULARIZATION OF
ASCENDING AORTA WALL AND SELECTION FOR SURGICAL
TREATMENT.....208-214
BUKHOVETS I.L., MAKSIMOVA A.S., KOZLOV B.N., PRYAKHIN A.S.,
ROGOVSKAYA YU.V., USSOV W.YU.

RADIOLOGICAL DIAGNOSTICS OF TENSION PNEUMOPERICARDIUM
AS A COMPLICATION OF TRANSSTERNAL TRANSPERICARDIAL
MAIN BRONCHUS OCCLUSION.....215-220
MARTEL I.I., LAZAREVA YA.V., SHEKHTER A.I., FROLOVA O.P.,
GILLER D.B., SHCHERBAKOVA G.V., OTS O.N., GILLER B.D.

TRACHEA MULTIPLE DIVERTICULA IN PATIENT WITH
TRACHEOBRONCHOMEGALY. RARE CLINICAL CASE.....221-228
KOROLEVA I. M., MISHCHENKO M. A.

POSSIBILITIES OF APPLYING PET/CT IN THE DIFFERENTIAL
DIAGNOSIS OF PNEUMOCONIOSIS (SILICOSIS).....229-234
KOVALEVA A.S., POSTNIKOVA L.P., ZUBOV O.S.

CLINICO-RADIOLOGICAL AND MORPHOLOGICAL PARALLELS
OF INTRATHORACIC LYMPH NODES WITHIN TUBERCULOSIS
IN THE CALCINATION PHASE.....235-239
GILLER D.B., FROLOVA O.P., LAZAREVA JA.V., SHEKHTER A.I.,
ENILENIS I.I., SEVEROVA L.P., OTS O.N.

SPONTANEOUS EXPULSION OF UTERI LEIOMYOMA.....240-249
PAVLOVSKAYA E.A., TRUFANOV G.E., VASILCHENKO M.V.,
PEREMYSHLENKO A.S.

SACRAL INSUFFICIENCY FRACTURE IN A PATIENT AFTER
RADIOTHERAPY FOR CERVICAL CANCER IN THE PRESENCE OF
POSTMENOPAUSAL OSTEOPENIA.....250-255
CHASTOEDOV P. A.

GREETING
TO THE 80th ANNIVERSARY OF PROFESSOR AKRAM AKMALOVICH
FAZILOV.....256-257
FOR ATHORS.....258-261